

Proteinüri ve Yaygın Ödem ile Başvuran Tüberküloz Perikardit Olgusu

Mustafa Cihangiroğlu*, Hakan Artaş**, Abdullah Öztürk***, Mustafa Demirçin***,
İlhami Çelik*, Yaşar Bayındır****

*Fırat Üniversitesi Tıp Fakültesi, Klinik Mikrobiyoloji ve İnfeksiyon Hastalıkları AD, Elazığ

** Fırat Üniversitesi Tıp Fakültesi, Radyodiagnostik AD, Elazığ

*** Fırat Üniversitesi Tıp Fakültesi, İç Hastalıkları AD, Elazığ,

****İnönü Üniversitesi Tıp Fakültesi, Klinik Mikrobiyoloji ve İnfeksiyon Hastalıkları AD, Malatya.

Proteinüri, yaygın ödem, perikardiyal sıvı ve asit etyolojisi araştırılmak üzere yatırılan hastaya; ateş ve aritmi gelişmesi, balgam ve parasentez sıvısında *Mycobacterium tuberculosis*'in saptanması sonucu tüberküloz perikardit tanısı konuldu. Tüberküloz perikarditin nadir ama, hala önemli bir sorun olması ve ilk klinik bulgularının proteinüri ve yaygın ödem olması nedeniyle bu olgu sunuldu.

Ülkemiz gibi tüberkülozun endemik olduğu bölgelerde, perikarditin ayırıcı tanısında mutlaka tüberküloz akılda tutulmalıdır.

Anahtar Kelimeler: Perikardit, Tüberküloz, Proteinüri, Yaygın ödem

A Tuberculosis Pericarditis Case Admitted with Proteinuria and Widespread Edema

Tuberculous pericarditis was diagnosed in a patient who was hospitalized for investigation of etiology of proteinuria, widespread edema, pericardial fluid and ascites. Fever and arhythmia developed during clinical course, *Mycobacterium tuberculosis* was isolated from sputum, and pericardial fluid. Tuberculous pericarditis is a rare but life threatening health problem. Because of initial clinical signs were proteinuria and widespread edema, this case was presented.

In endemic areas such as our country, tuberculosis should be kept in mind in the differential diagnosis of pericarditis.

Key Words: Pericarditis, Tuberculosis, Proteinuria, Widespread edema

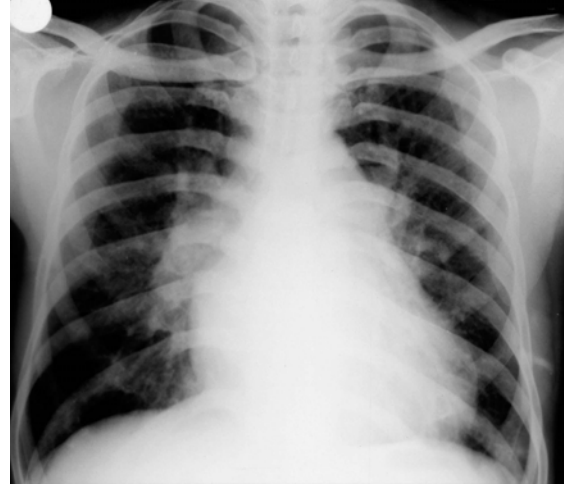
Perikardit tüberkülozun nadir klinik görünüşlerinden biri olup akut perikardit olgularının yalnızca % 4'ünde tüberküloz tanısı konulabilmektedir. Tüberküloz perikardit, sıklıkla vücudun herhangi bir yerindeki sessiz bir odaktan yayılım sonucu ortaya çıkar ve akciğer tüberkülozu olan olguların yaklaşık % 1-2'sinde perikardit gözlenir. Genel olarak trakeobronşiyal ağaç, lokal lenf nodları ve kemik yapıardan kaynaklanmakla birlikte hematojen yayılım sonucu da gelişebilir.¹ Tüberküloza bağlı perikardit olgularının yarısında hastalar tedavi edilmese bile perikardiyal efüzyon absorbe olmaktadır. Bu olgularda ortaya çıkan hipoalbüminemi hem protein kaybına yol açan enteropati ve hem de proteinüriye bağlı olabilir. Proteinüri düzeyi nefrotik sınıra yaklaşabilir.¹⁻³

OLGU

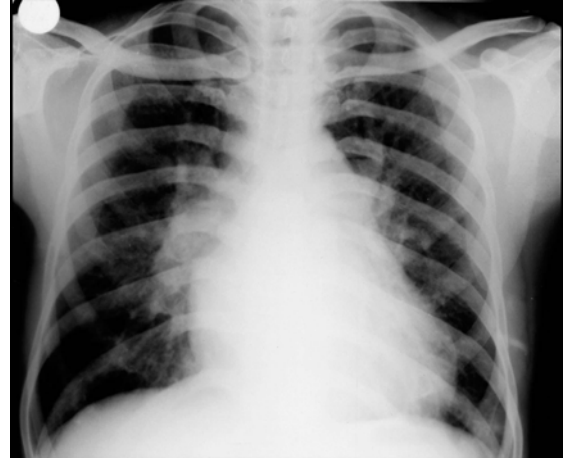
Yirmi iki yaşında erkek hasta, 10 gün önce ilk olarak ayak bileklerinde, sonra karnında ve göz kapaklarında başlayan şişlik, yan ağrısı ve günde sekiz-on kez idrara çıkma şikayetleri ile kliniğimize başvurdu. Hastada bir yıl önce alt solunum yolu enfeksiyonu geçirme öyküsü ile birlikte bir yıldır devam eden sabahları üç dört çay kaşığı, sarı renkli, balgam çıkarma ve özellikle efor ile artan nefes darlığı şikayetleri mevcuttu. Günde bir paket sigara içen hasta, son bir yılda 10 kg kadar zayıflama olduğunu bildirdi. Kliniğe kabulünde 68,4 kg ağırlığında olan olguda anazarka tarzında ödem mevcuttu. Ateş: 36,2 °C, kalp atım sayısı: 82/dk, arteriyel tansiyon: 120/80 mm/Hg olarak ölçüldü. Hemoglobin: 10.3 g/dL, lökosit: 7300 /mm³, eritrosit sedimentasyon hızı: 20 mm/saat, üre: 44 mg/dL, kreatinin: 1.0

mg/dL, aspartat aminotransferaz (AST): 23 U/L, alanin aminotransferaz (ALT): 38 U/L, total protein: 5.5 mg/dL, albumin:2,1 mg/dL idi. İdrar dansitesi:1016, pH:5, glukoz (-), nitrit (-) ve bilirubin (-), her alanda dört-beş lökosit, bir-iki eritrosit vardı. Spot idrarda protein >900 mg/L bulunması üzerine hastaya tuzsuz diyet, sıvı kısıtlaması ve furosemid başlandı. Ultrasonografik incelemede hepatomegali ve asit vardı. C reaktif protein (CRP): 11 mg/dL, anti-streptolizin O (ASO): 378 U/mL, romatoid faktör (RF): (-), total demir: 17 Ug/dL (N: 37-145), total demir bağlama kapasitesi: 323 Ug/dL (N: 205-467) olan hastanın yatışının beşinci gününde idrarda protein miktarı 175 mg/L'a, vücut ağırlığı 64 kg'a düştü. Ancak aynı gün 38 °C'ye varan ateş, nefes darlığı ve erken ventriküler atımlar ortaya çıktı. Solunum sayısı dakikada ortalama 22'ye yükseldi. Dinlemekle akciğer orta zonlarda yaygın tuber-süfl ve kalp üzerinde frotman mevcuttu. Kan gazları ölçümünde hafif derecede respiratuar alkaloz saptandı. Akciğer grafisinde her iki akciğer üst ve orta zonlarda opasite artımı ve kardiyotorasik oranda artış ile birlikte sağ hilusta opasite artışı izlendi (Şekil 1). Sedimantasyon hızı 47 mm/saat'e yükseldi. Kan, idrar, asit sıvısı ve balgam kültürleri yapıldı. Balgam ve asit sıvısının Gram, Giemsa ve Ehrlich Ziehl-Neelsen (EZN) boyamaları yapıldı. Hastada pnömoni düşünülerek ampirik olarak levofloksasin 500 mg/gün IV başlandı. Onuncu gün alınan balgam ve parasentez sıvısında Ehrlich Ziehl-Neelsen boyamada aside dirençli bakteriler görüldü. Ayrıca parasentez sıvısında polimeraz zincir reaksiyonu ile *M. tuberculosis* DNA'sı pozitif bulundu. PPD: 13 mm idi. Ekokardiyografide perikard kalınlığında hafif artış ile birlikte fibrinöz karakterde perikardiyal sıvı izlendi (Şekil 2). Ancak, sıvı miktarı yeterli olmadığı için perikardiyosentez yapılamadı. Toraks tomografisinde paratrakeal multiple lenfadenopati, en kalın yerinde bir santimetreye ulaşan perikardiyal kalınlaşma ve her iki akciğerde tüberküloz ile uyumlu fibronodüler dansiteler ve yamalı küçük konsolide alanlar görüldü (Şekil 3). Hastaya dörtlü anti-tüberküloz ilaç başlandı ve 60 mg/gün prednisolon verildi. Tedavinin onuncu gününde ateşi normal düzeylere inen ve genel durumu düzelen hasta taburcu edildi. Tedavinin 30. gününde idrarda protein düzeyi 25 mg/L ve sedimentasyon hızı 31 mm/saat'e düştü. Kırkbeşinci gün sonunda prednisolon azaltılarak kesildi. Tedavinin 90. gününde ekokardiyografi bulguları, proteinüri ve klinik bulguları tamamen düzeldi. Dörtlü tedavinin ikinci ayında streptomisin + morfazinamid kesildikten sonra, izoniyazid + rifampisin tedavisi 12 aya tamamlandı. Hastanın halen yapılan kontrollerinde bir problemi bulunmamaktadır.

Şekil 1. Her iki akciğer üst ve orta zonlarda opasite artımı ve kardiyotorasik oranda artış.



Şekil 2. Ekokardiyografide perikard kalınlığında hafif artış ile beraber fibrinöz perikardiyal sıvı saptandı.



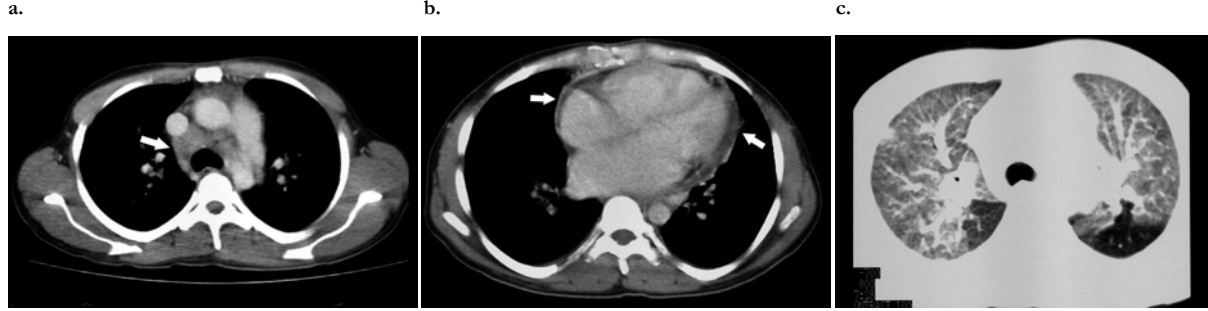
TARTIŞMA

Gelişmekte olan ülkelerde restriktif perikarditin en sık nedeni tüberkülozdur. Tüberküloz perikardit akciğer tüberkülozu olgularının % 1-2'sinde gözlenmekte olup, değişik çalışmalarda bu oran % 4.4-6'ya kadar çıkmaktadır.^{1, 2} Epidemiyolojik çalışmalar çok yeterli olmamakla birlikte, ülkemizde de tüberküloz perikarditli olgular ve çeşitli çalışmalar bildirilmektedir.⁴⁻⁶

Tüberküloz perikarditin ön planda gözlenen semptomları öksürük, dispne ve göğüs ağrısıdır. Gece terlemeleri, ortopne, kilo kaybı ve ayak bileği çevresinde ödem sık olarak gözlenmez. Bulgu olarak en sık kardiyomegali, perikardiyal sürtünme sesi, ateş

Proteinüri ve Yaygın Ödem ile Başvuran Tüberküloz Perikardit Olgusu

Şekil 3. Paratrakeal multiple lenf adenopati (a), en kalın yerinde bir cm olacak şekilde perikardiyal kalınlaşma (b) ve her iki akciğerde tüberküloz ile uyumlu fibronodüler dansiteler ve küçük yamalı konsolide alanlar (c).



ve taşikardi gözlenir. Bunlara ilaveten, hepatomegali, boyun venlerinde dolgunluk, plevral efüzyon ve kalp seslerinin derinden gelmesi gibi bulgular görülebilir.⁷⁻⁹

Bu olguda başvuru yakınması yanında distansiyon ile birlikte önce ayaklarda ardından göz kapaklarında başlayan ödem idi. Hastanın yatışının beşinci gününde solunum sıkıntısı, ateş ve aritmi ortaya çıktı. Tekrarlanan akciğer grafisinde kardiyotorasik oranda artış, ateş, taşikardi ve frotman duyulması ayrırcı tanıda perikarditin düşünülmesine neden olmuştur.

Bazı yazarlar tüberküloz perikarditin klinik gidişinin dört fazda geliştiğini bildirmektedirler: kuru faz, efüzyon fazı, absorbtif faz ve restriktif faz.^{3,7-9}

Başlangıçta sıklıkla efüzyonla birlikte perikardiyal fibrin oluşumu meydana gelir. Perikardiyal sıvı olguların % 20'sinde seröz, %80'inde serözanginöz karakterde olup hücre sayısı fazladır. Başlangıçta polimorfonükleer lökosit ve yüksek protein içeriği gözlenmekle birlikte daha sonra lenfosit hakimiyeti ortaya çıkar. Bu durumda primer patolojik olay kazeifikasyon nekrozu ile birlikte granümatöz inflamasyondur. Olay ilerlerse, kronik veya adhezif faz gelişir. Bu durumda perikard kalınlaşır ve fibroblastik proliferasyon meydana gelir. Sonuç olarak restriktif perikardit ve perikardiyal kalsifikasyon oluşur. Diğer komplikasyonlar ise miyokardit ve diseminat tüberkülozdur.^{3,7-10}

Feng ve arkadaşları⁷ tarafından sunulan bir tüberküloz perikardit olgusunun ilk klinik bulgu olarak ayakta ödem ve asitle başvurduğu ve bunun restriktif fazla uyumlu olduğu bildirilmiştir.

Bu olguda da başvuru anı olasılıkla restriktif safha ile uyumlu idi. Ancak en sık semptomlar olarak bildirilen öksürük (%94), dispne (%88), göğüs ağrısı (%76), ortopne (%53) gibi belirti ve bulgular

hastanın yatışının beşinci gününde bariz hale gelmiştir. Tüberküloza bağlı perikardit olgularının yarısında efüzyon absorbe olduğu ve tedavi edilmese dahi iki ila dört hafta içinde bulgulara düzelleme gözlenebildiğinden bu durum gözden kaçabilir. Fakat bazı hastalarda efüzyonlu restriktif perikardit gelişebilmektedir. Bu olgularda ortaya çıkan hipoalbuminemi hem protein kaybına yol açan enteropati ve hem de proteinüriye bağlı olabilir. Proteinüri nefrotik sınıra yaklaşabilir.^{1-3, 8, 9, 11} Sunulan bu olguda da ekokardiyografide perikard kalınlığında hafif artış ile birlikte fibrinli perikardiyal sıvı izlenmesi olgunun efüzyonlu restriktif perikardit fazında olduğunu desteklemekte ancak başvuru anında absorbtif fazda olduğunu göstermektedir. Sunulan olguda gözlenen hipoalbuminemi nefrotik düzeyde proteinüriye bağlı olarak gelişmiştir.

Sonuç olarak; proteinüri ve yaygın ödem ile başvuran olgularda akciğer ve kalp bulgularının iyi değerlendirilmesi ve ayrırcı tanıda mutlaka perikarditin de düşünülmesi gerekir. Perikardit ayrırcı tanısında ülkemiz için hala çok önemli bir problem olan tüberküloz, ilk akla gelmesi gereken hastalıklardan biri olmalıdır.

KAYNAKLAR

1. Fowler NO. Tuberculous Pericarditis. *JAMA* 1991; 266:99-103.
2. Pozniak AL, Weinberg J, Mahari M, Neill P, Houston S, and Latif A. Tuberculosis pericardial effusion associated with HIV infection: a sign of disseminated disease. *Tuber Lung Dis* 1994; 75:297-300.
3. Takahashi K, Suda S, Takayama M, Deguchi F, Matsuda O, Tachibana K, Yoshimura A. A case of MPO ANCA associated glomerulonephritis with interstitial pneumonitis complicated with lung tuberculosis and pericarditis] *Nippon Jinzo Gakkai Shi* 2000; 42:591-6.
4. Albayrak A, Özkutlu H, Komsuoglu B. Tüberküloz restriktif perikardit. *Atatürk Üniversitesi Tıp Bülteni* 1975; 7(3): 303-307.
5. Göldeli Ö, Kulan K, Kulan C, Komsuoglu B. Tüberküloz perikardit tanısında adozin deaminaz'ın tanasal değeri. *Türk Kardiyoloji Derneği Arşivi* 1994; 22: 16-19.
6. Özsöylar İ, İşcan Z, Ulaş M, Katircioğlu SF, Mavitaş B, Taşdemir O. Tüberküloz sonrası geç dönemde gelişen restriktif perikardit: Olgu sunumu. *Turk J Cardiol* 1998; 1: 185-188.
7. Feng YH, Chou MT, Hsu JJ, Chuang SS. Ascites and leg edema as the first manifestations of tuberculous effusive constrictive pericarditis. *Int J Cardiol* 2002; 82:55-7.
8. Trautner BW, Darouiche RO. Tuberculous pericarditis: optimal diagnosis and management. *Clin Infect Dis* 2001; 33:954-61.

Cihangirođlu ve ark

9. Danbauchi SS, Odigie VI, Rafindadi AH, Kalayi GD, Mohammed I. Tuberculosis myocarditis: a case report. *Niger Postgrad Med J* 2001; 8:199-202.
10. Russo LM, Bakris GL, Comper WD. Renal handling of albumin: a critical review of basic concepts and perspective. *Am J Kidney Dis* 2002; 39: 899-919.
11. Ryoke T, Kakukawa H, Kunichika H, Nishimura Y, Sakai H, Minami Y, Fujii T, Matsuzaki M. Subacute tuberculous pericarditis with fibroelastic constriction diagnosed upon pericardiectomy. *Jpn Circ J* 2000; 64:389-92.

Yazışma Adresi:

Dr. Mustafa Cihangirođlu,
Fırat Tıp Merkezi İnfeksiyon Hastalıkları Kliniđi,
23119, Elazığ, Türkiye.
Tel: 424 233 35 55-1575
e-mail: mcihangiroglu@hotmail.com

#

#