



Memenin Paget Hastalığı ve Duktal Karsinoma İn Situ: Olgu Sunumu ⁺

Reşit Doğan Köseoğlu*, Hüseyin Ayhan Kayaoğlu**, Namık Özkan*

* Gaziosmanpaşa Üniversitesi Tıp Fakültesi, Patoloji AD. Tokat

** Gaziosmanpaşa Üniversitesi Tıp Fakültesi, Genel Cerrahi AD. Tokat

Amaç: Memenin Paget hastalığında ele gelir bir meme kitlesinin saptanmama ve mastektomi materyalinin makroskopik incelemesinde yer kaplayan bir lezyonun görülme olasılığı nedeni ile olguyu takdim ediyorum.

Gereç ve Yöntem: Altmış yaşındaki kadın hastanın 24 aydır sağ meme başında yaygın ekzematöz değişiklikleri olmakla birlikte klinik olarak ele gelen bir meme kitlesi mevcut değildi. Sağ meme başından yapılan insizyonel biyopsi "memenin Paget hastalığı" olarak rapor edildikten sonra modifiye radikal mastektomi uygulandı. Makroskopik inceleme sonrası alınan örnekler rutin doku takip ve boyama işlemlerinden sonra ışık mikroskopunda incelendi.

Bulgular: Mastektomi materyalinin makroskopik incelemesinde herhangi bir yer kaplayıcı lezyon dikkati çekmedi. İnce dilimler halinde incelemeye devam edildiğinde üst dış kadranda 10x9 mm'lik bir alanda noktasal kalsifikasyonlar izlendi.

Mikroskopik incelemede biri üst dış kadranda diğeri alt iç kadranda iki ayrı odak halinde duktal karsinoma in situ saptandı. Aksiller lenf düğümlerinde metastaz mevcut değildi.

Sonuç: Meme başının Paget hastalığında altta yatan bir meme kitlesi olmayabilir ya da kitle saptanamayacak kadar küçük olabilir. Bununla birlikte tümöral odak duktal karsinoma in situ özelliğinde dahi olabilmektedir. Bu nedenle memenin Paget hastalığı tanısı konan olguların mastektomi materyalleri değerlendirilir iken atlanabilecek küçük tümör ya da duktal karsinoma in situ odaklarının olabileceği akılda tutulmalıdır.

Anahtar Kelimeler: Memenin Paget hastalığı, Duktal karsinoma in situ, Paget hücreleri

Paget's disease Of the Breast and Ductal Carcinoma in Situ; Case Report

Purpose: A case with no clinical signs of a breast mass and an macroscopic evidence of Paget's disease in the mastectomy material is reported.

Material Method: Although eczematous nipple changes for 24 months were present in sixty year old woman, clinically, a palpable breast mass was not determined. After the incisional biopsy of right nipple was reported as Paget's disease of the breast, modified radical mastectomy was performed. The tissue sampling was appropriately done in macroscopical examination. After the routine tissue processing and staining procedure, the tissue sections were examined under the light microscopy.

Findings: In macroscopical examination of the right mastectomy material, any occupied lesion was noted. When macroscopical examination was continued by thin slices, punctuated calcifications in a 10x9 millimeter area were noted in upper outside quadrant.

Two separate foci of ductal carcinoma in situ in both of upper outside and lower inner quadrants were determined in microscopical examination. Metastatic lymph node was not present in axillary dissection material.

Result: An underlying breast mass can not present in Paget's disease of the breast or the mass can be too small to determine. Furthermore, the tumoral focus can also be in character of ductal carcinoma in situ. For this reason, when the mastectomy materials of the cases of Paget's disease of the breast are evaluated, it should be kept in mind that only ductal carcinoma in situ focus could be found in mastectomy material as the underlying tumoral lesion in Paget's disease of the breast.

Key Words: Mammary Paget's disease, Ductal carcinoma in situ, Paget's cells

+1-6 Ekim 2004 tarihinde Gaziantep'te gerçekleştirilen XVII. Ulusal Patoloji Sempozyumu'nda poster bildirisi olarak sunulmuştur.

Memenin Paget hastalığında görülen meme başının karakteristik ekzematöz değişiklikleri ilk kez 1856'da Velpau tarafından rapor edilmiştir.¹ Ancak meme başındaki bu değişiklikler ile meme karsinomu arasındaki ilişki 1874'de Sir

James Paget tarafından tanımlanmıştır⁽¹⁻³⁾. İnsidens % 0,5-5 olarak rapor edilmektedir.¹ Postmenapozal kadınlarda daha sıklıkla ortaya çıkmakta, altıncı ve yedinci dekadlarda en yüksek insidense ulaşmaktadır. Ortalama görülme yaşı 54'dür. Bu değer invaziv meme kanserinin en yüksek insidense ulaştığı ortalama yaştan 10 yıl daha fazladır.¹

Son yayınlara göre Paget hastalığı ile meme malignitesi birlikteliği %67'den %100'e kadar değişen oranlarda rapor edilmektedir.³

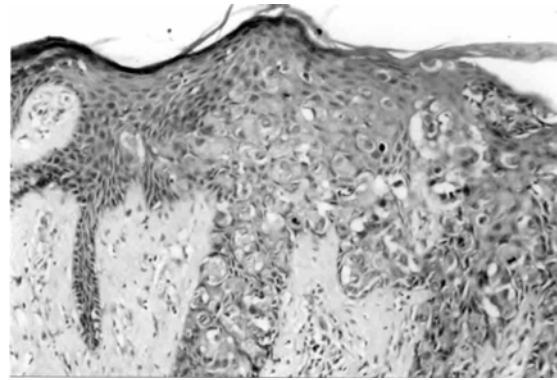
Memenin Paget hastalığı ve altta yatan, iki ayrı odak halinde duktal karsinoma in situ birlikteliği gösteren olguyu takdim ediyorum.

OLGU SUNUMU

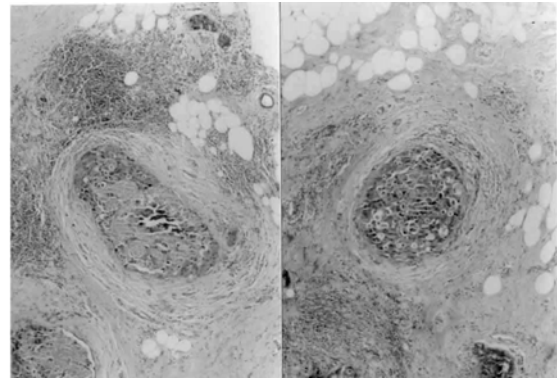
Sağ memede, meme başı ve areolada 24 aydır mevcut olan kızarıklık, sulanma, kabuklanma şikayetleri ile başvuran 60 yaşındaki kadın hastanın fizik muayenesinde meme başında belirgin çöküklük, areolada kızarıklık, pullama ve deride kabalaşma ile karakterli kronik ekzematoid tarzda değişiklikler saptandı. Ele gelen kitle, aksiller lenfadenopati ve meme kanserine için risk faktörleri yoktu. Yapılan insizyonel biyopside intraepidermal yaygın infiltrasyon gösteren büyük, pleomorfik, hiperkromatik nükleuslu, soluk, geniş sitoplazmalı anaplastik görünümde hücrelerin izlendiği olgu, Paget hastalığı olarak değerlendirildi (Resim-1). Hastaya modifiye radikal mastektomi (MRM) uygulandı. MRM materyalinde meme başı ve areola normal anatomik özelliğini tamamen kaybetmiş olarak izlendi. Meme başı ülserasyonla hemen tamamen kaybolmuştu. Areolada kurutlanma, erozyon ve kanama alanları ile karakterli ekzematoid değişiklikler mevcuttu. MRM materyalinde meme parenkim alanlarının makroskopik olarak seri kesitlerle incelenmesinde üst dış kadranda, 10x9 mm boyutlarında, sert kıvamda hissedilen bir alanda çok sayıda noktasal kalsifikasyonlar dikkati çekti. Aksiller diseksiyon materyalinden 31 adet lenf düğümü ayıklandı. Mikroskopik olarak areolar epidermiste yaygın biçimde Paget hücreleri izlendi. Bazı kesitlerde derin dermal alanlardaki duktal yapılara kadar izlenen intraduktal karsinoma odakları dikkati çekti. Sol üst kadranda lezyonun kesitlerinde çoğunluğu komedokarsinoma tipinde intraduktal karsinoma saptandı (Resim-2). Bir kısım intraduktal karsinoma odakları da solid tipteydi. Komedokarsinoma odaklarındaki tümör hücrelerinde ileri derecede pleomorfizm ve sık atipik mitotik figürler dikkati çekti. Meme parankim alanlarından randomize olarak

alınan örneklerden sol alt kadrana uyan bir örnekte ikinci, ayrı bir komedokarsinoma odağı daha saptandı. Aksiller lenf düğümleri negatifti. Saptanan histopatolojik verilere göre olgu, memenin Paget hastalığı ve duktal karsinoma in situ olarak değerlendirildi. Hastada uzak metastaz saptanmadı.

Resim-1. İnsizyonel biyopside anaplastik karakterde çok sayıda mitoz gösteren epitelial hücrelerin (Paget hücreleri) meme başı epidermisini yaygın biçimde infiltre ettiği izleniyor (HE, X50).



Resim-2. Santralleri nekroz gösteren ve atipik epitelial hücrelerin oluşturduğu in situ karakterde duktal karsinoma odakları (HE, X20).



TARTIŞMA

Paget hücrelerinin kökeni konusunda tartışmalı görüşler halen mevcuttur. Bununla birlikte ağırlık kazanan görüş epidermotropik teoridir. Bu teoriye göre altta yatan bir meme kanserine söz konusudur. Meme kanserine hücrelerinin meme duktusları boyunca göç ederek epidermisi infiltre etmesi Paget hücrelerinin kaynağını oluşturmaktadır.^{1,3-5} İkinci, daha az kabul gören teori ise transformasyon teorisidir. Bu teoriye göre Paget hücreleri keratinositlerden transformasyon sonucu gelişmektedir.^{1,3,4-8} Sunulmakta olan olguda, Paget

hücrelerinin altta yatan duktal karsinoma kaynaklı olduğu, meme başı ve areolar alanda derin dermal sahalara kadar izlenen duktal karsinoma in situ odaklarının görülmesi ile net olarak ortaya kondu. Hastalığın insidensi %0.5 ile %5 arasında değişmektedir. En sıklıkla postmenapozal dönemde görülür. Bilateralite çok nadirdir.¹

Klinik olarak meme başında hassasiyet, yanma ve kaşıntı ile karakterli olan meme başı değişikliklerine zamanla eksüdatif yüzeyden kanlı ya da seröz özellikte meme başı akıntısı eklenir. Takiben meme başı ve areolada ekzematoid görünüm meydana gelir. Topikal steroidlerin uygulanması ile iyileşme ve daha sonra ekzematoid değişikliklerin yeniden belirmesi ile karakterli geçici iyileşme devresi söz konusu olmaktadır. Bu durum tanının gecikmesine neden olur. Veziküler erüpsiyon ve takiben meme başı-areola kompleksinin ülserasyonu ile destrüksiyonu meydana gelir. Bu durum meme başının kaybolmasına ve meme başında çekilmelere yol açar. Memenin Paget hastalığı semptomatik olabileceği gibi asemptomatik de olabilmektedir. Öyle ki sadece histopatolojik bulgu olarak rapor edilmiş olgular söz konusudur.¹

Olguların yaklaşık %50'sinde memede ele gelen kitle mevcuttur. Memede ele gelen kitlenin bulunmadığı olgularda çoğunlukla non-invaziv hastalık söz konusudur. Ele gelen meme kitlesi içermeyen olguların mastektomi materyallerinde invaziv karsinoma saptanma oranı %19 iken, ele gelen kitlenin söz konusu olduğu olgularda oran %90'lara kadar ulaşmaktadır.⁹ Sunulmakta olan olguda da ele gelen kitle saptanmamıştı. Histopatolojik olarak non-invaziv hastalık (duktal karsinoma in situ) MRM materyalinde ortaya çıkarıldı. Kitle mevcut olan olgularda kitle, her zaman meme başına yakın komşuluk göstermez. Bir çalışmada, ele gelen meme kitlesi içeren olguların yaklaşık yarısında, kitle üst dış kadranda lokalizasyonu göstermekteydi.¹⁰ Sunulmakta olan olguda duktal karsinoma odaklarından biri üst dış kadranda iken diğer odak alt dış kadranda lokalizasyonu göstermekteydi.

Memenin Paget hastalığı, intraduktal meme karsinomunun histopatolojik alt tipleri içerisinde en sıklıkla solid/komedokarsinom alt tipi ile ilişkilidir.¹ Sunulmakta olan olguda da altta yatan non-invaziv hastalık solid/komedokarsinoma tipinde duktal karsinoma in situ olarak rapor edildi. Paget hücreleri intraepidermal lokalizasyonlu, geniş, pleomorfik, hiperkromatik nükleuslu, şeffaf sitoplazmalı, büyük, yuvarlak-oval biçimde atipik epitelial hücrelerdir.

Paget hücreleri epidermis içinde tek tek izlenebildikleri gibi, küçük yuvalanmalar, glandüler veya duktal yapılar oluşturmaları da söz konusudur.^{1,3} Sunulmakta olan olgunun meme başı ve areola epidermisinde Paget hücreleri hem tek tek durmakta hem de gland ve duktus benzeri organizasyonlar göstermekteydi.

Ayrırcı tanıda meme başının kronik ekzeması, benign intraduktal papilloma, bazal hücreli karsinoma, yüzeysel olarak yayılan malign melanoma, yassı epitel hücreli karsinoma ve Bowen hastalığı düşünülmesi gereken antitelere dir.^{1,4} Ayrırcı tanı konusunda, özellikle memede ele gelen bir kitle saptanmayan olgularda, bir takım histokimyasal ve immünohistokimyasal belirleyiciler üzerinde çalışmalar yapılmıştır. Literatürde mürin negatif olgular büyük çoğunluğu oluşturmaktadır. Sunulan olguda da mürin boyası negatif sonuç vermiştir. Mürin pozitifliği gösteren olgularda pozitiflik fokal ve çok zayıf olarak izlenmiştir. Ayrırcı tanıda immün belirleyicilerden özellikle c-erb B-2, CAM 5.2 ve S-100 önemlidir. Bir onkoprotein olan c-erb B-2 özellikle altta yatan bir duktal karsinoma ile birlikteliğin söz konusu olduğu olgularda çok yüksek oranlarda pozitiflik göstermektedir. Glandüler epitelde bulunan sitokeratinlere spesifik CAM 5.2 pozitifliği özellikle intraepitelial karsinoma olgularından ayırıcıda değer taşımaktadır. Paget hücreleri S-100 ile boyanmazlar. Bu sayede yüzeysel yayılım gösteren malign melanomadan ayırıcıda S-100 değerli bir immün belirleyicidir.^{4,11} Sunmakta olduğumuz olguda immünohistokimyasal analiz yapılmamıştır.

Prognostik açıdan değerlendirildiğinde, ele gelen meme kitlesinin eşlik ettiği olgularda prognoz invaziv duktal karsinoma ile benzerdir.¹⁻³ Memede ele gelen kitlenin eşlik ettiği olgularda 5 yıllık yaşam beklentisi %0'dan %43'e kadar değişmekte ve ortalama %32 olarak saptanırken, ele gelen kitle bulunmayan olgularda ortalama %85 olarak bildirilmekte ve farklı çalışmalarda %42'den %100'e kadar değişen oranlar bildirilmektedir.¹ Ele gelen kitle bulunan olgularda aksiller lenf düğümü tutulumu %60'lara kadar çıkarken kitlenin bulunmadığı olgularda bu oran %0 ile %15 arasında değişmektedir.^{9,12}

Memenin Paget hastalığının tedavisinde kabul gören standart tedavi modifiye radikal mastektomidir. Bazı merkezlerde, ele gelen meme kitlesinin bulunmadığı olgularda daha konservatif tedavi yaklaşımları uygulanmaktadır. Bunlar meme başı ve areola kompleksinin eksizyonu, meme kadranda eksizyonu ve

Köseođlu ve ark

bunlara ilave edilen radyoterapi ile tek başına radyoterapi uygulamasıdır. Ancak ele gelen kitle içermeyen olgularda konservatif cerrahi tedavi kararı kritiktir.¹⁻³ Böyle olgularda %25 gibi yüksek oranlarda rekürrens ile %55 oranında multifokalite bildirilmektedir.^{2,12}

KAYNAKLAR

1. Sakorafas GH, Blanchard K, Sarr MG, Farley DR. Paget's disease of the breast. Cancer Treatment Reviews 2001;27:9-18.
2. Fu W, Mittel VK, Young SC. Paget Disease of the Breast. Am J Clin Oncol 2001;24:397-400.
3. Sheen-Chen SM, Chen HS, Chen WJ, Eng HL, Sheen CW, Chou FF. Paget Disease of the Breast-an Easily Overlooked Disease. J Surg Oncol 2001;76:261-265.
4. Wood WS, Hegeudus C. Mammary Paget's Disease and Intraductal Carcinoma. Am J Dermatopathol 1988;10:183-188.
5. Cohen C, Guarner J, DeRose PB. Mammary Paget's Disease and Associated Carcinoma. An immunohistochemical study. Arch Pathol Lab Med 1993;117:291-294.

6. Lagios MD, Westdahl PR, Rose MR, Concannon S. Paget's disease of the nipple. Alternative management in cases without or with minimal extent of underlying breast carcinoma. Cancer 1984;54:545-551.
7. Sagami S. Electron microscopic studies in Paget's disease. Med J Osaka Univ 1963;14:173-188.
8. Sagebiel RW. Ultrastructural observations on epidermal cells in Paget's disease of the breast. Am J Pathol 1969;57:49-64.
9. Eusebio RB, Deckers PJ. Paget's disease of the nipple-areola complex: A plea for conservatism. Contemp Surg 1992;40:13-16.
10. Chaudary MA, Millis RR, Lane EB, Miller NA. Paget's disease of the nipple: a ten year review including clinical, pathological, and immunohistochemical findings. Breast Cancer Res Treat 1986;8:139-146.
11. Hitchcock A, Topham S, Bell J, Gullick W, Elston CW, Ellis IO. Routine diagnosis of mammary Paget's disease. A modern approach. Am J Surg Pathol 1992;16:58-61.
12. Yim JH, Wick MR, Philpott GW, Norton JA and Doherty GM. Underlying pathology in mammary Paget's disease. Ann Surg Oncol 1997;4:287-292.

Yazışma Adresi:

Dr.R.Dođan Köseođlu
Gaziosmanpařa Üniversitesi Tıp Fakültesi
Patoloji Anabilim Dalı, TOKAT, 60030
Tel : 356 212 17 46-1182
Faks : 356 213 31 79
E-posta : residdogan@hotmail.com